1. Fakten

Definition:

Auswurf von Blut aus den Atemwegen. Es beschreibt ein Spektrum von blutig-tingiertem Sputum bis hin zu Aushusten von größeren Mengen reinem Blut.

Massive Hämoptyse = Auswurf von mehr als 600 ml Blut/ 24 h

Ursachen:

Lungenparenchym
Lungenabszess
Pneumonie
Dekompensierte Herzinsuffizienz
TBC (18% aller Fälle in Europa)
Pilzinfektionen
Goodpasture Syndrom
M. Wegner
SLE Pneumonitis
Lungenkontusion

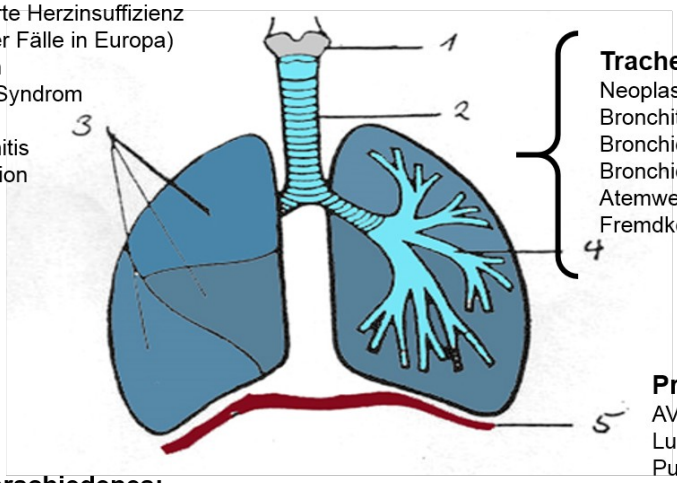

Tracheobronchial:
Neoplasien
Bronchitis
Bronchiektasien
Bronchiolitis
Atemwegsverletzung
Fremdkörper

Primär vaskuläre Genese
AV-Malformationen
Lungenembolie
Pulmonale Hypertonie
M. Osler
Thorakales Aortenaneurysma

Verschiedenes:
Koagulopathien oder Hämophilien (angeboren und erworben)
Pulmonale Endometriose (Hämoptysen im Monatszyklus)
Ältere Granatsplitter

Am häufigsten: Bronchitis, Bronchial-Ca

Differentialdiagnosen:

- Blutung aus dem Nasen-Rachen-Raum
- Gastrointestinale Blutung: häufig dunkelrot und saurer pH (Hämoptyse: helles Blut, alkalischer pH)

Komplikationen:

Massive Hämoptysen: kreislaufrelevanter Hb-Abfall

Störung des Gasaustauschs, respiratorische Insuffizienz durch eine restriktive Ventilationsstörung

Ersteller: Dr. T. Chaudhary, Dr. U. Grebenstein

© Universitätsklinikum Jena – Zentrale Notfallaufnahme

2. Symptome

Leichte Blutbeimischung im Auswurf = Hämoptyse
massives Bluthusten von hellrotem, schaumigem Blut, ggf. im Schwall = Hämoptoe

3. Diagnostik:

- **Anamnese:**
  - produktiver Husten? akut/chronisch? eitrig? mukös?
  - Fieber, Krankheitsgefühl?
  - Brustschmerzen? Luftnot? Lange Reise? Beinschmerzen? → an Lungenembolie denken
  - Vorerkrankungen (Autoimmunerkrankungen, Vaskulitiden, Tumorerkrankungen)
  - Risikofaktoren für Bronchial-Ca?
  - Bekannte Hämorrhagien?
  - Medikamentenanamnese (Thrombozytenaggregationshemmer, OAC)

- **Klinik/körperliche Untersuchung:**
  - Pleurareiben?
  - Rasselgeräusch (fein- oder grobblasig)
  - Pathologische Herzgeräusche (Mitralstenose→ pulmonale Hypertension)
  - Hautuntersuchung (Teleangiektasien → M. Osler, Schmetterlingserythem→ SLE etc.)

- Ausschluss einer Blutung aus Nasen-Rachen-Raum, Ösophagus, Magen (Husten vs. Hochwürgen) → evtl. Gastroskopie, HNO-/ MKG-Konsil/ -Rücksprache
- Labor, art. BGA (v.a. Gerinnung, Blutbildveränderung, Blutgase, D-Dimer und Blutgruppe)
- EKG
- Rö-Thorax, **großzügig Angio-CT Thorax** (Abklärung 80% aller Fälle von Bluthusten)
- Ggf. Bronchoskopie, ggf. thoraxchirurgisches Konsil

Ersteller: Dr. T. Chaudhary, Dr. U. Grebenstein

© Universitätsklinikum Jena – Zentrale Notfallaufnahme

Empfohlenes Vorgehen:

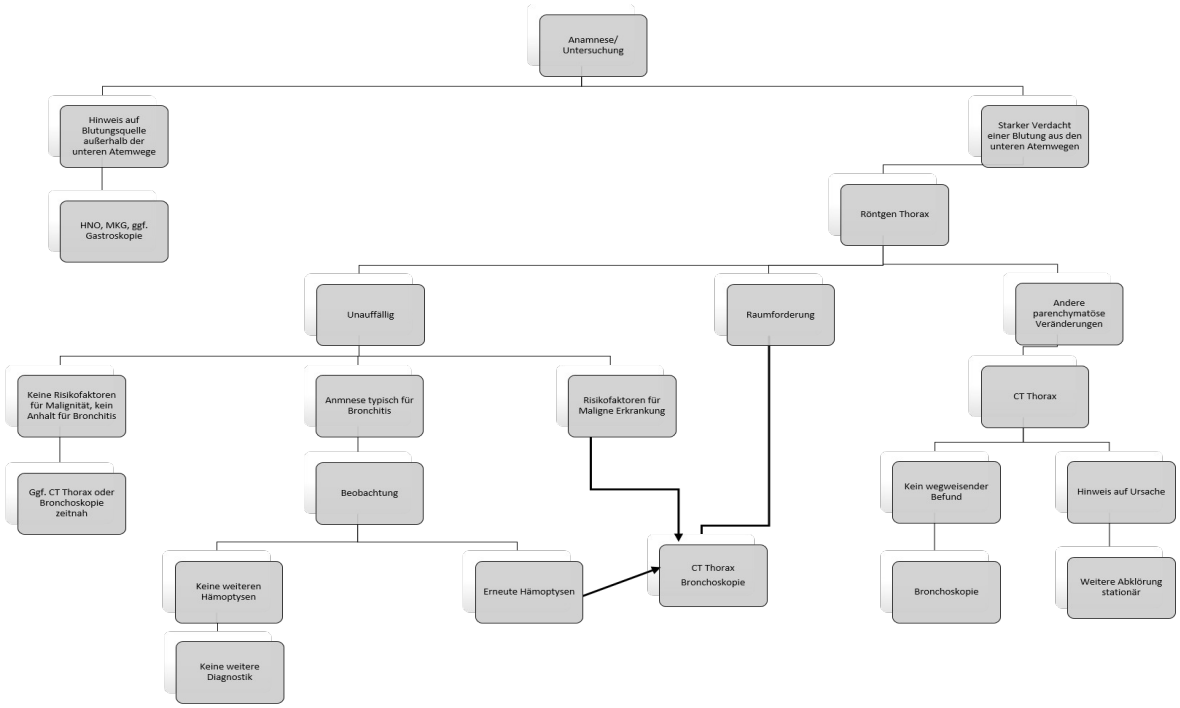

Nach Abbildung „Algorithmus zur Evaluation von Hämoptysen“ aus Harrison’s Internal Medicine, 2005

4. <u>Behandlung:</u>

Abhängig von dem Ausmaß der Blutung und der respiratorischen Situation

Bei kardiopulmonaler Instabilität Behandlung gemäß ABCDE Schema und Sicherung der Vitalfunktionen
Bei massiver Blutung: zeitige Intubation erwägen (**ggf. Doppellumentubus durch die KAI einlegen lassen**!)
Drehung des Patienten auf die Blutungsseite (wenn bekannt)

Bei kardiopulmonaler Stabilität steht die Diagnostik im Vordergrund

- 30° OK-Hochlagerung: Aspirationsschutz
- Sauerstoffgabe und Volumensubstitution, ggf. EK´s bereithalten
- ggf. leichte Sedierung ohne Hustenreiz zu unterdrücken
- ggf. Tranexamsäure, PPSB oder Konakion bei erworbenen Hämorrhagien
- zeitnahe Rücksprache Bronchoskopiedienst
- ggf. frühzeitig Endoskopie und Thoraxchirurgie involvieren
- zügige Bildgebung (z.B. Angio-CT Thorax)

Großzügige Indikation zur stationäre Aufnahme zum Monitoring und weiterer Diagnostik stellen.

Ersteller: Dr. T. Chaudhary, Dr. U. Grebenstein

© Universitätsklinikum Jena – Zentrale Notfallaufnahme

5. Literatur

- Harrisons's Internal Medicine, 16th Edition, 2005
- Rosen´s Emergency Medicine, 7th Edition, 2009

Ersteller: Dr. T. Chaudhary, Dr. U. Grebenstein

© Universitätsklinikum Jena – Zentrale Notfallaufnahme